

ЗАТВЕРДЖЕНО  
Наказ Міністерства охорони  
здоров'я України  
№ \_\_\_\_\_

**СТАНДАРТ МЕДИЧНОЇ ДОПОМОГИ**  
**НЕВОГНЕПАЛЬНІ ПЕРЕЛОМИ НИЖНЬОЇ ЩЕЛЕПИ**  
**(ВИРОСТКОВОГО ВІДРОСТКА, ГІЛКИ, КУТА, ТІЛА ТА СИМФІЗУ)**

## Загальна частина

### Назва діагнозів: переломи нижньої щелепи

Коди стану або захворювання. НК 025:2021 «Класифікатор хвороб та споріднених проблем охорони здоров'я»:

- S.02.60. Перелом нижньої щелепи неуточненої локалізації
- S.02.61 Перелом виросткового відростка нижньої щелепи
- S.02.62 Перелом у підвиростковій ділянці нижньої щелепи
- S.02.63 Перелом вінцевого відростка нижньої щелепи
- S.02.64 Перелом відгалуження, неуточнений
- S.02.65 Перелом кута нижньої щелепи
- S.02.66 Перелом нижньої щелепи в ділянці симфіза
- S.02.68 Перелом тіла нижньої щелепи іншої та неуточненої локалізації
- S.02.69 Перелом нижньої щелепи множинних локалізацій

### Розробники:

Дубров Сергій Олександрович	перший заступник Міністра охорони здоров'я України, голова робочої групи;
Машкевич Олександра Григорівна	директор Департаменту медичних послуг Міністерства охорони здоров'я України, заступник голови робочої групи;
Копчак Андрій Володимирович	завідувач кафедри щелепно-лицевої хірургії та сучасних стоматологічних технологій Національного медичного університету імені О.О. Богомольця, д.мед.н., професор, експерт МОЗ України, заступник голови робочої групи з клінічних питань;
Аветіков Давид Соломонович	професор кафедри хірургічної стоматології та щелепно-лицевої хірургії з пластичною та реконструктивною хірургією голови та шиї Полтавського державного медичного університету, д.мед.н., професор;
Астапенко Олена Олександрівна	професор кафедри хірургічної стоматології та щелепно-лицевої хірургії Національного медичного університету імені О.О. Богомольця, д.мед.н., професор;
Варес Ян Евальдович	завідувач кафедри хірургічної стоматології та щелепно-лицевої хірургії Львівського національного медичного університету імені Данила Галицького, д.мед.н., професор;
Дубнов Артем Васильович	щелепно-лицевий хірург, заступник голови Комітету Верховної Ради України з питань здоров'я нації, медичної допомоги та медичного страхування (за згодою);

Нагірний Ярослав Петрович	завідувач кафедри хірургічної стоматології Тернопільського національного медичного університету імені І.Я. Горбачевського Міністерства охорони здоров'я України, д.мед.н., професор;
Тімофеев Олексій Олександрович	завідувач кафедри щелепно-лицевої хірургії Національного університету охорони здоров'я України імені П.Л. Шупика, д.мед.н., професор;
Чепурний Юрій Володимирович	професор кафедри щелепно-лицевої хірургії та сучасних стоматологічних технологій Інституту післядипломної освіти Національного медичного університету імені О.О. Богомольця, д.мед.н., професор;
Єфіменко Владислав Петрович	доцент кафедри хірургічної стоматології та щелепно-лицевої хірургії дитячого віку Національного медичного університету імені О.О. Богомольця, к.мед.н., доцент;

### **Методичний супровід та інформаційне забезпечення**

Гуленко Оксана Іванівна	начальник відділу стандартизації медичної допомоги Державного підприємства «Державний експертний центр Міністерства охорони здоров'я України».
----------------------------	--

### **Рецензенти:**

Гулюк Анатолій Георгійович	завідувач кафедри хірургічної стоматології Одеського національного медичного університету, керівник центру реабілітації дітей з вродженими дефектами обличчя державної установи «Інститут стоматології НАМН України», д.мед.н., професор;
Матрос-Таранець Ігор Миколайович	професор кафедри хірургічної стоматології, імплантології та пародонтології Дніпровського державного медичного університету, д.мед.н., професор.

Дата оновлення – 2028 рік

**Перелік скорочень**

<b>НЩ</b>	нижня щелепа
<b>ПНЩ</b>	перелом нижньої щелепи
<b>ЗОЗ</b>	заклад охорони здоров'я
<b>КМП</b>	клінічний маршрут пацієнта
<b>КТ</b>	комп'ютерна томографія
<b>КПКТ</b>	конусно-променева комп'ютерна томографія
<b>МСКТ</b>	мультиспіральна комп'ютерна томографія
<b>МОЗ</b>	Міністерство охорони здоров'я України
<b>МОС</b>	металоостеосинтез
<b>МЩФ</b>	міжщелепна фіксація
<b>ОПТГ</b>	ортопантомограма
<b>СМД</b>	стандарт медичної допомоги
<b>СНЩС</b>	скронево-нижньощелепний суглоб

## **Розділ I. Організація надання медичної допомоги при переломі нижньої щелепи (ПНЩ)**

### **1. Положення стандарту медичної допомоги**

Лікування ПНЩ здійснюється у ЗОЗ, що надають спеціалізовану медичну допомогу.

Лікарі різних спеціальностей, зокрема, стоматологи, стоматологи дитячі, стоматологи-хірурги, хірурги щелепно-лицеві мають бути обізнані з основними клінічними проявами ПНЩ з метою їх ранньої діагностики, надання першої допомоги та призначення лікування пацієнтам, попередження розвитку ускладнень. Лікування пацієнтів із травматичними ПНЩ потребує залучення фахівців із відповідним рівнем кваліфікації та підготовки в галузі щелепно-лицевої хірургії та/або хірургічної стоматології та, здебільшого, проводиться в умовах стаціонару.

Медична допомога пацієнтам з ПНЩ може потребувати міждисциплінарної співпраці та інтегрованого їх ведення мультидисциплінарною командою, до якої можуть бути залучені фахівці інших спеціальностей з відповідною кваліфікацією та досвідом лікування поєднаної травми.

Лікуючим лікарем після проведеного лікування ПНЩ мають бути надані рекомендації щодо подальшого спостереження та догляду в амбулаторних/домашніх умовах, спрямовані на попередження ускладнень та сприяння кращому загоєнню перелому.

### **2. Обґрунтування**

ПНЩ є найпоширенішим видом травматичних пошкоджень кісток лицевого черепа, більшість яких виникають у побуті, рідше – у результаті дорожньо-транспортних пригод, спортивних занять, виробничих чи вогнепальних травм тощо.

При ПНЩ найчастіше пошкоджується ділянка тіла нижньої щелепи (НЩ), рідше – кута, виросткового відростка, гілки та ділянки симфізу. ПНЩ можуть поєднуватись з ушкодженнями інших кісток обличчя, пораненнями м'яких тканин, скелетною та черепно-мозковою травмою, призводити до небезпечних для життя ускладнень та значних естетичних і функціональних розладів: порушення функції дихання, жування, ковтання, вимови тощо.

Тому своєчасна та точна діагностика ПНЩ та їх адекватне лікування, спрямоване на усунення/зменшення естетичних та функціональних порушень, а також скорочення термінів непрацездатності мають велике медико-соціальне значення.

### **3. Критерії якості медичної допомоги**

#### **Обов'язкові:**

1) Існують локально узгоджені письмові документи, що координують та інтегрують медичну допомогу для забезпечення своєчасного скерування, діагностики та лікування пацієнтів з ПНЩ.

2) Існує задокументований індивідуальний план допомоги, що містить інформацію щодо діагнозу пацієнта, плану обстеження та лікування, узгоджений із пацієнтом або його законним представником (у випадку надання допомоги пацієнтам дитячого віку чи визнаних недієздатними).

3) Пацієнт або його законний представник забезпечуються у доступній формі інформацією щодо перебігу захворювання, плану обстеження та лікування, відомих переваг та ризиків процедур(и), подальшого спостереження, навчання навичок, необхідних для поліпшення результатів лікування, контактів для отримання додаткової інформації та консультацій.

**Бажані:**

4) Надавачі медичних послуг розміщують інформаційні матеріали стосовно першої домедичної допомоги при травмі щелепно-лицевої ділянки, заходах домашнього догляду після ПНЩ в доступних для пацієнтів місцях.

## **Розділ II. Діагностика ПНЩ**

### **1. Положення стандарту медичної допомоги**

Діагноз ПНЩ встановлюється на підставі збору анамнезу, фізикального обстеження, оцінки клінічних проявів та інструментальних методів дослідження.

У пацієнтів дитячого віку обсяг додаткових діагностичних заходів залежить від віку дитини, ступеню взаємодії з нею, виразності клінічних проявів пошкодження та функціонального дефіциту.

Для діагностики, диференційної діагностики та динамічного спостереження за пацієнтами дитячого віку за показаннями (неадекватна поведінка, супутня, зокрема неврологічна патологія, важкість травми) доцільно застосовувати комп'ютерну томографію (КТ) лицевого черепа (з анестезіологічним супроводом).

### **2. Обґрунтування**

ПНЩ можуть супроводжуватись клінічними та/або рентгенологічними ознаками, порушенням прикусу, порушенням сенсорної іннервації, дисфункцією нижньої щелепи (НЩ) (порушення відкривання рота, ковтання, жування, вимови, ротового дихання), кровотечею або ліквореєю з вуха, деформаціями обличчя, підшкірною емфіземою, множинними переломами кісток лицевого скелета (панфаціальні переломи), переломами із значним зміщенням фрагментів, уламковими переломами. Основні типи ПНЩ наведені у додатку 1 до цього Стандарту.

Тому, при зборі скарг, анамнезу, дослідженні загального та локального статусу постраждалого необхідно отримати та відобразити в медичній документації інформацію щодо виду травми, обставин її отримання, суб'єктивних та об'єктивних симптомів ПНЩ, виду і об'єму раніше наданої медичної допомоги.

Мінімально необхідний обсяг рентгенологічного обстеження для встановлення діагнозу передбачає не менш як два двовимірних знімки у різних проєкціях (прямій, боковій, ортопантомограма (ОПТГ)). За наявності/обґрунтованої підозри на множинні переломи та/чи переломи зі значним зміщенням кісткових фрагментів, вогнепальні, з наявністю дефектів НЩ, переломів суглобової голівки НЩ, для діагностики, оцінки результатів лікування та динамічного спостереження методом вибору є мультиспіральна комп'ютерна томографія (МСКТ) або конусно-променева комп'ютерна томографія (КПКТ) кісток лицевого черепа.

### **3. Критерії якості медичної допомоги**

#### **Обов'язкові:**

1) Збір анамнезу та клінічне обстеження пацієнта спрямовані на виявлення ознак ПНЩ: порушення симетричності та пропорцій обличчя, порушення цілісності та неперервності кісткових контурів НЩ («симптом сходинки»), наявність кісткових дефектів, рухомість кісткових фрагментів, обмеження відкривання рота, девіація НЩ при відкриванні рота, кровотеча або лікворея з вуха, втрата чутливості в ділянці іннервації підборідного нерву, кровотеча з порожнини рота, наявність розривів слизової оболонки, рухомість зубів тощо.

2) Рентгенографічне дослідження при підозрі на ПНЩ призначається обов'язково; необхідно зробити не менш як два двовимірних знімки у різних проєкціях (прямій, боковій, ОПТГ) або КТ.

3) За наявності обґрунтованої підозри на множинний, уламковий, з наявністю дефекту ПНЩ чи перелом голівки НЩ необхідно проведення КТ.

4) Під час клінічного та інструментального обстеження у пацієнтів із ПНЩ необхідно виключити/підтвердити наявність супутніх ушкоджень м'яких тканин, інших кісток лицевого та мозкового черепа, шийного відділу хребта, внутрішньої кровотечі тощо.

5) У випадку поєднаної краніо-фаціальної чи скелетної травми та для оцінки суміжної патології можуть бути залучені фахівці інших спеціальностей: невролог, нейрохірург, офтальмолог, оториноларинголог, хірург, травматолог, терапевт, анестезіолог.

#### **Бажані:**

6) Для забезпечення покращеної візуалізації травматичних пошкоджень НЩ, особливо множинних, неправильно консолідованих, уламкових та з наявністю дефектів, МСКТ має суттєві переваги перед традиційними методами рентгенологічної діагностики, оскільки дозволяє додатково деталізувати вид перелому, напрямок та характер зміщення кісткових фрагментів, а також пошкодження суміжних структур.

7) КПКТ може розглядатися як можлива діагностична альтернатива МСКТ, особливо за необхідності зниження променевого навантаження.

8) За можливості, з метою забезпечення покращеної візуалізації травматичних пошкоджень НЩ, проведення віртуальної чи практичної симуляції хірургічних втручань доцільно використання комп'ютерного

моделювання, створення віртуальних тривимірних моделей НЩ, лицевого черепа та їх фрагментів, їх прототипування методами 3Ддруку.

9) Для первинного та подальшого документування етапів надання медичної допомоги пацієнту з ПНЩ рекомендується використання клінічних фотографій, що дозволяє контролювати зміни естетичного вигляду та симетрії обличчя, стан прикусу тощо.

### **Розділ III. Лікування ПНЩ**

#### **1. Положення стандарту медичної допомоги**

Основною метою лікування ПНЩ є відновлення преморбідної анатомічної форми та функцій НЩ, зокрема: жування, ковтання, мовлення, ротового дихання, артикуляційних рухів у повному обсязі, мінімізація травматичних та післятравматичних розладів скронево-нижньощелепного суглобу (СНЩС), а також досягнення наступних цілей лікування: відновлення та/або підтримка прохідності дихальних шляхів, контроль кровотечі, збереження тканин, мінімізація психологічних наслідків, контроль больового синдрому, загоєння без ускладнень, попередження інфікування, уникнення вторинних деформацій, задовільний естетичний результат; для пацієнтів дитячого віку додатково – уникнення порушень росту.

План лікування, складений за результатами діагностичних обстежень та узгоджений з пацієнтом або, за згодою, батьками/членами сім'ї/особами, які здійснюють догляд, на різних етапах лікування необхідно повторно оцінювати щодо отриманих результатів та прогресу і, за необхідності, переглядати з метою усунення/компенсації будь-якого функціонального або анатомічного дефіциту, отриманого в результаті травми.

Комплексне лікування пацієнтів з ПНЩ із застосуванням консервативних та хірургічних методів призначається за результатами проведених діагностичних заходів та передбачає тимчасову або пролонговану міжщелепну фіксацію (МЩФ) (імобілізацію НЩ), репозицію кісткових фрагментів та їх стабілізацію в заданому положенні, спостереження за пацієнтом в динаміці, профілактику ускладнень, місцевий догляд за порожниною рота та ранами на шкірі обличчя, дотримання рекомендацій суміжних фахівців, медикаментозну терапію за показаннями.

Перелік комплексу лікувальних заходів для кожного окремого виду ПНЩ здійснюється відповідно до додатку 2 до цього Стандарту.

#### **2. Обґрунтування**

Неповні ПНЩ у пацієнтів дитячого віку (за типом «зеленої гілки») не потребують хірургічного лікування, а можуть обмежуватись лише динамічним спостереженням з контролем больового синдрому та уникненням/мінімізацією фізичного навантаження.

Надання медичної допомоги дітям з ПНЩ здійснюється з урахуванням особливостей росту лицевого черепа у відповідний період розвитку дитини, а



також спрямоване на встановлення взаємодії з дитиною та батьками/особами, які здійснюють догляд.

Принципи лікування дітей, які отримали травму НЩ, подібні до принципів лікування дорослих, однак деякі аспекти лікування базуються на анатомічних особливостях дитини, стадії її соматичного, стоматологічного (зокрема, стану прикусу – тимчасовий, змінний, постійний) та психічного розвитку.

Основними показаннями для хірургічного лікування (остеосинтезу) ПНЩ є:

недостатня для використання консервативно-ортопедичних методів кількість зубів або повна адентія верхньої та/чи нижньої щелеп;

наявність рухомих або з ознаками ураження пародонту зубів, які унеможливають використання консервативних методів;

інтерпозиція – потрапляння тканин (м'язів, сухожилків) у щілину перелому, що унеможливає репозицію та консолідацію кісткових фрагментів;

уламкові переломи нижньої щелепи, коли кісткові фрагменти не вдається співставити в правильне положення;

значне зміщення кісткових фрагментів, яке перешкоджає їх адекватному співставленню;

множинні або з наявністю дефекту кісткової тканини ПНЩ;

наявність соматичних (неврологічних, психічних розладів), які унеможливають проведення пролонгованої МЩФ;

кровотеча з нижньощелепного каналу, що зберігається після стабілізації перелому консервативно-ортопедичними методами;

бажання пацієнта щодо негайного або раннього відновлення функції.

На результат лікування можуть впливати наявність відкритих або уламкових переломів, кісткових дефектів, ступінь зміщення фрагментів; наявність вродженої щелепно-лицевої деформації та супутніх (поєднаних) переломів кісток лицевого скелета; наявність пошкоджень оточуючих анатомічних структур (судин, нервів, слинних залоз, зовнішнього слухового проходу). Раннє виявлення та лікування ускладнень покращує прогноз.

Використання антисептичних полоскань та системних антибактеріальних лікарських засобів може бути показане для запобігання розвитку інфекцій, пов'язаних із хірургічним втручанням. Рішення щодо призначення антибактеріальних лікарських засобів приймається лікуючим лікарем і повинно ґрунтуватися на клінічному стані пацієнта та можливій наявності супутніх захворювань.

Загальними сприятливими результатами лікування ПНЩ: загоєння м'яких та твердих тканин; кісткове зрощення; загоєння м'яких тканин (розрівів та ран) первинних натягом; відновлення форми обличчя; відновлення фізіологічної функції НЩ (жування, ковтання, вимова, дихання); відновлення екскурсійних рухів НЩ у всіх напрямках; нормалізація прикусу (як до травми); відсутність порушень сенсорної або/та моторної іннервації;

відсутність скелетної деформації; відсутність деформації м'яких тканин; відсутність порушень росту НЩ у дітей.

Досягнення сприятливого результату може не бути гарантованим, але, хоча деякі ускладнення та небажані наслідки травми можуть бути неминучими, правильна діагностика та своєчасне лікування травм сприяють значному зменшенню післятравматичних функціональних та естетичних дефектів.

### **3. Критерії якості медичної допомоги**

#### **Обов'язкові:**

1) Пацієнти дитячого віку з неповним ПНЩ (за типом «зеленої гілки») перебувають під динамічним спостереженням з щадною дієтою та уникненням/мінімізацією фізичного навантаження та не потребують хірургічного лікування.

2) Пацієнти дорослого віку з простими (неускладненими) ПНЩ в залежності від їх локалізації, кількості, наявності та характеру зміщення фрагментів потребують консервативного або хірургічного лікування. За недостатньої ефективності та/чи виникнення ускладнень консервативного лікування, пов'язаних, зокрема, з нестабільною фіксацією кісткових фрагментів, рекомендовано активну хірургічну тактику (відкрита репозиція та металоостеосинтез (МОС)).

3) Хірургічне лікування ПНЩ має бути за можливості радикальним, одномоментним, вичерпним, виконуватись під загальним або місцевим потенційованим знеболенням.

4) Хірургічне лікування ПНЩ шляхом відкритої репозиції та МОС з використанням реконструктивних пластин або пластин підвищеної жорсткості, ендопротезів СНЩС, пацієнт-специфічних імплантатів на основі віртуальних тривимірних моделей НЩ, (часто з одночасним проведенням кістково-пластичних та м'яко-тканинних операцій) призначається при множинних, багатоуламкових, застарілих, неправильно консолидованих, а також з наявністю значних дефектів (зокрема, вогнепальні чи мінно-вибухові пошкодження) та потребує з моніторингу функціонального та неврологічного статусу і тривалого динамічного спостереження.

5) З метою транспортної іммобілізації НЩ, а також для встановлення та контролю правильного оклюзійного співвідношення щелеп необхідно використовувати методи тимчасової МЩФ (лігатурне зв'язування, шини, кортикальні гвинти-фіксатори тощо).

6) При ПНЩ, що локалізовані в межах зубного ряду, необхідно проводити визначення чутливості пульпи зуба, розташованого в ділянці щілини перелому (електроодонтодіагностика, пульсоксиметрія, холододовий тест).

7) За наявності супутніх ушкоджень органів і систем хірургічне лікування ПНЩ слід проводити після стабілізації життєво-важливих функцій та усунення безпосередньої загрози життю пацієнта, але бажано в перші 10 діб

після травми. Строки проведення хірургічного втручання погоджують із анестезіологом та фахівцями інших спеціальностей в разі потреби.

8) Основним методом хірургічного лікування ПНЩ є відкрита репозиція і внутрішня фіксація (функціонально-стабільний остеосинтез) із застосуванням 1-го або 2-ох фіксуючих пристроїв (міні-пластин, компресійних гвинтів) для кожної локалізації/щілини перелому, з дотриманням біомеханічних принципів фіксації кісткових фрагментів НЩ, наведених у додатку 3 до цього Стандарту.

9) Відкрита репозиція передбачає забезпечення адекватного доступу до пошкодженої ділянки (зовнішньо-ротового, внутрішньо-ротового, черезщічного за допомогою трансбуккальної системи, ендоскопічно-асистованого, їх комбінації, через існуючі рани та рубці м'яких тканин), мануальну та/або інструментальну репозицію кісткових фрагментів з наступною їх жорсткою/напівжорсткою фіксацією міні-пластинами, реконструкційними пластинами, пацієнт-специфічними конструкціями, гвинтами, спицями, дротяним швом кістки, тощо.

10) Вибір операційного доступу до ділянки перелому має забезпечувати її адекватну візуалізацію, враховувати анатомо-топографічні особливості м'яких тканин та максимально відповідати естетичним вимогам.

11) Після проведення хірургічного лікування ПНЩ проводиться контрольне рентгенографічне обстеження не менш як в двох проєкціях, що відповідають доопераційним рентгенограмам, або КТ.

12) Необхідність призначення системної терапії антибактеріальними лікарськими засобами визначається в залежності від типу та тяжкості ПНЩ, клінічного стану пацієнта, можливого розвитку ускладнень та здійснюється згідно з відповідними галузевими стандартами у сфері охорони здоров'я.

13) Після проведеного лікування ПНЩ пацієнту надається інформація щодо особливостей перебігу післяопераційного періоду, рекомендації стосовно домашнього догляду, зокрема щодо дієти, гігієни порожнини рота, уникнення фізичних навантажень, необхідності звернення до ЗОЗ у випадку виникнення ускладнень тощо.

#### **Бажані:**

14) При лікуванні неправильно консолидованих ПНЩ перевагу слід надавати використанню навігаційних технік при проведенні репозиції: інтраопераційній навігації, КТ або використанню навігаційних хірургічних шаблонів.

15) При лікуванні багатоуламкових, неправильно консолидованих, з наявністю дефектів ПНЩ, можливе використання пацієнт-специфічних імплантатів, що мають певні переваги перед стандартними системами фіксації.

16) При лікуванні ПНЩ у дітей перевагу слід надавати малоінвазивним технікам остеосинтезу та іммобілізації щелеп, в дитячому віці можливе застосування біорезорбтивних фіксуючих пристроїв (пластин, гвинтів), в тому числі при переломах виросткового відростка).

17) Пацієнтам дитячого віку може бути необхідна допомога психолога, щоб допомогти впоратися з функціональними порушеннями або деформаціями, а також батькам, які часто відчують провину за обставини травми і також потребують консультації для допомоги з її подоланням.

18) Зовнішні системи фіксації можуть розглядатись, як альтернатива традиційним способам лікування ПНЩ для тимчасової іммобілізації та лікування складних множинних/багатоуламкових переломів що вражають декілька анатомічних зон НЩ.

### **Індикатори якості медичної допомоги**

Наявність у ЗОЗ, що надають медичну допомогу пацієнтам з ПНЩ, КМП.

### **Паспорт індикатора якості медичної допомоги**

Наявність у ЗОЗ, що надають медичну допомогу пацієнтам з ПНЩ, КМП.

Зв'язок індикатора із затвердженими настановами, стандартами та протоколами медичної допомоги.

Індикатор ґрунтується на положеннях Стандарту медичної допомоги «Невогнепальні переломи нижньої щелепи (виросткового відростка, гілки, кута, тіла та симфізу)».

Зауваження щодо інтерпретації та аналізу індикатора.

Даний індикатор характеризує організаційний аспект запровадження сучасного клінічного маршруту пацієнта (КМП) в регіоні. Якість медичної допомоги пацієнтам з ПНЩ, відповідність надання медичної допомоги вимогам КМП, відповідність КМП чинному СМД даним індикатором висвітлюватися не може, але для аналізу цих аспектів необхідне обов'язкове запровадження КМП в закладах охорони здоров'я.

Бажаний рівень значення індикатора:

2023 рік – 50%

2024 рік – 90%

2025 рік та подальший період – 100%.

Інструкція з обчислення індикатора.

Організація (заклад охорони здоров'я), яка має обчислювати індикатор: структурні підрозділи з питань охорони здоров'я місцевих державних адміністрацій.

Дані надаються ЗОЗ, розташованими на території обслуговування, до структурних підрозділів з питань охорони здоров'я місцевих державних адміністрацій.

Дані надаються поштою, в тому числі електронною поштою.

Метод обчислення індикатора: підрахунок шляхом ручної або автоматизованої обробки.

Індикатор обчислюється структурними підрозділами з питань охорони здоров'я місцевих державних адміністрацій після надходження інформації від всіх ЗОЗ, зареєстрованих на території обслуговування. Значення індикатора обчислюється як відношення чисельника до знаменника.

Знаменник індикатора складає загальна кількість ЗОЗ, зареєстрованих в районі обслуговування. Джерелом інформації є звіт структурних підрозділів з питань охорони здоров'я місцевих державних адміністрацій, який містить інформацію про кількість лікарів, які надають медичну допомогу пацієнтам з ПНЩ, зареєстрованих на території обслуговування.

Чисельник індикатора складає загальна кількість ЗОЗ, зареєстрованих в районі обслуговування, для яких задокументований факт наявності КМП з

ПНЩ (наданий екземпляр КМП). Джерелом інформації є КМП, наданий лікарем, який надає медичну допомогу пацієнтам з ПНЩ.

Значення індикатора наводиться у відсотках.

**Перелік літературних джерел, використаних при розробці стандарту медичної допомоги**

1. Електронний документ «Клінічна настанова, заснована на доказах «Травми щелепно-лицевої ділянки», 2023р.
2. Наказ Міністерства охорони здоров'я України від 28 вересня 2012 року № 751 «Про створення та впровадження медико-технологічних документів зі стандартизації медичної допомоги в системі Міністерства охорони здоров'я України», зареєстрований в Міністерстві юстиції України 29 листопада 2012 року за № 2001/22313.
3. Наказ Міністерства охорони здоров'я України від 14 лютого 2012 року № 110 «Про затвердження форм первинної облікової документації та інструкцій щодо їх заповнення, що використовуються у закладах охорони здоров'я незалежно від форми власності та підпорядкування», зареєстрований в Міністерстві юстиції України 28 квітня 2012 року за № 669/20982.
4. Наказ Міністерства охорони здоров'я України від 13 червня 2022 року № 1011 «Про затвердження чотирнадцятого випуску Державного формуляра лікарських засобів та забезпечення його доступності».

**Директор Департаменту  
медичних послуг**



**Олександра МАШКЕВИЧ**

Додаток 1  
до Стандарту медичної допомоги  
«Невогнепальні переломи нижньої щелепи  
(виросткового відростка, гілки, кута, тіла та  
симфізу)»  
(пункт 2 розділу II)

### **Основні типи ПНЩ**

#### ***За локалізацією:***

##### ***А.***

- Переломи виросткового відростка (основи, шийки, суглобової головки) НЩ
- Переломи вінцевого відростка НЩ
- Переломи гілки НЩ
- Переломи кута НЩ
- Переломи тіла НЩ
- Переломи нижньощелепного симфізу

##### ***Б.***

- Однобічні
- Двобічні

#### ***За кількістю:***

- Одиночні
- Подвійні
- Потрійні
- Множинні

#### ***За характером перелому:***

##### ***А.***



- Повні
  - Неповні (субперіостальні, за типом «зеленої гілки»)
- Б.
- Без зміщення фрагментів
  - Зі зміщенням фрагментів
- В.
- Лінійні
  - Уламкові
  - Комбіновані
- Г.
- Ізольовані
  - Поєднані (з черепно-мозковими пошкодженнями, ранами м'яких тканин, переломами інших кісток)
-

Додаток 2  
до Стандарту медичної допомоги  
«Невогнепальні переломи нижньої щелепи  
(виросткового відростка, гілки, кута, тіла та  
симфізу)»  
( пункт 1 розділу III)

**Особливості лікування, динамічного спостереження і очікувані результати окремих видів ПНЩ**

Тип перелому	Лікування	Спостереження	Сприятливі результати	Несприятливі результати
Неповні ПНЩ (субперіостальні, за типом «зеленої гілки»)	<ul style="list-style-type: none"> <li>✓ Контроль больового синдрому</li> <li>✓ Спостереження в динаміці</li> </ul>	<ul style="list-style-type: none"> <li>✓ щадна дієта</li> <li>✓ уникнення фізичних навантажень</li> <li>✓ усунення ризиків повторного травмування</li> <li>✓ у випадку виникнення зміщення на етапах спостереження – активна хірургічна тактика</li> </ul>	<ul style="list-style-type: none"> <li>✓ кісткове зрощення</li> <li>✓ відкриття рота не менше 40 мм (у дітей, відповідно до віку і розвитку допускається менший показник)</li> <li>✓ екскурсія НЩ не менше 4-6 мм</li> <li>✓ відновлення функцій НЩ (жування, ковтання, вимова, дихання)</li> <li>✓ відсутність порушень прикусу</li> <li>✓ симетричність обличчя</li> </ul>	<ul style="list-style-type: none"> <li>✓ незрощення</li> <li>✓ обмежене відкриття рота (менше 35 мм) (у дітей, відповідно до віку і розвитку, допускається менший показник) та екскурсійних рухів НЩ</li> <li>✓ порушення функцій НЩ (жування, ковтання, вимова, дихання)</li> <li>✓ порушення прикусу</li> <li>✓ асиметричність обличчя</li> </ul>

Тип перелому	Лікування	Спостереження	Сприятливі результати	Несприятливі результати
Неускладнені ПНЩ без зміщення / з мінімальним зміщенням кісткових фрагментів	<ul style="list-style-type: none"> <li>✓ Протимікробна терапія за показаннями</li> <li>✓ Контроль больового синдрому</li> <li>✓ Транспортна іммобілізація (тимчасова МЩФ)</li> <li>✓ Закрита репозиція</li> <li>✓ Пролонгована МЩФ (за наявності достатньої кількості зубів)</li> <li>✓ відкрита репозиція та МОС з використанням малоінвазивних хірургічних технік (за умов неспішності консервативного лікування або за бажанням пацієнта/за вибором лікаря)</li> </ul>	<ul style="list-style-type: none"> <li>✓ щадна дієта</li> <li>✓ уникнення фізичних навантажень</li> <li>✓ усунення ризиків повторного травмування</li> </ul>	<ul style="list-style-type: none"> <li>✓ кісткове зрощення</li> <li>✓ відкривання рота не менше 40 мм (у дітей, відповідно до віку і розвитку допускається менший показник)</li> <li>✓ екскурсія НЩ не менше 4-6 мм</li> <li>✓ відновлення функцій НЩ (жування, ковтання, вимова, дихання)</li> <li>✓ повне відновлення прикусу</li> <li>✓ симетричність обличчя</li> </ul>	<ul style="list-style-type: none"> <li>✓ незрощення</li> <li>✓ обмежене відкривання рота (менше 35 мм) (у дітей, відповідно до віку і розвитку, допускається менший показник) та екскурсійних рухів НЩ</li> <li>✓ порушення функцій НЩ (жування, ковтання, вимова, дихання)</li> <li>✓ порушення прикусу</li> <li>✓ асиметричність обличчя</li> </ul>
Множинні, багатоуламкові, застарілі, неправильно консолидовані, а	<ul style="list-style-type: none"> <li>✓ Протимікробна терапія за показаннями</li> <li>✓ Контроль больового синдрому</li> </ul>	<ul style="list-style-type: none"> <li>✓ щадна дієта, парентеральне харчування, ентеральне харчування через шлунковий зонд</li> </ul>	<ul style="list-style-type: none"> <li>✓ Кісткове зрощення</li> <li>✓ Відкривання рота у межах 30-40 мм( у дітей, відповідно до віку і розвитку, допускається менший показник)</li> </ul>	<ul style="list-style-type: none"> <li>✓ незрощення</li> <li>✓ обмежене відкривання рота (менше 30 мм) (у дітей, відповідно до віку і розвитку, допускається менший показник)</li> </ul>

Тип перелому	Лікування	Спостереження	Сприятливі результати	Несприятливі результати
також з наявністю дефектів (зокрема, вогнепальні чи мінно-вибухові пошкодження) ПНЩ	<ul style="list-style-type: none"> <li>✓ Трахеостомія за показаннями</li> <li>✓ Транспортна іммобілізація (тимчасова МЦФ або зовнішньоротова фіксація)</li> <li>✓ відкрита репозиція та МОС (міні-пластини, реконструкційні пластини)</li> <li>✓ комп'ютерне моделювання, створення віртуальних тривимірних моделей НЩ, навігаційних шаблонів</li> <li>✓ застосування фабричних/індивідуалізованих ендопротезів СНЩС</li> <li>✓ застосування пацієнт-специфічних імплантатів</li> <li>✓ кістково-пластичні операції з використанням</li> </ul>	<ul style="list-style-type: none"> <li>✓ уникнення фізичних навантажень</li> <li>✓ усунення ризиків повторного травмування</li> <li>✓ моніторинг функціонального та неврологічного статусу</li> <li>✓ реабілітаційні заходи</li> <li>✓ корекційні втручання на м'яких тканинах</li> </ul>	<p>розвитку допускається менший показник)</p> <ul style="list-style-type: none"> <li>✓ Екскурсія НЩ не менше 4-6 мм</li> <li>✓ відновлення функцій НЩ (жування, ковтання, вимова, дихання)</li> <li>✓ повне/часткове відновлення прикусу</li> <li>✓ симетричність/незначна асиметричність обличчя</li> <li>✓ максимальне відновлення естетики обличчя</li> </ul>	<p>менший показник) та екскурсійних рухів НЩ</p> <ul style="list-style-type: none"> <li>✓ порушення функцій НЩ (жування, ковтання, вимова, дихання)</li> <li>✓ значне порушення прикусу</li> <li>✓ значна асиметричність обличчя</li> <li>✓ естетичні вади обличчя</li> </ul>

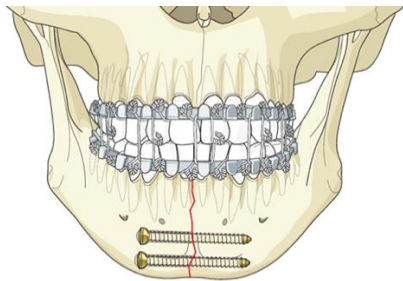
Тип перелому	Лікування	Спостереження	Сприятливі результати	Несприятливі результати
	автологічних/алогених трансплантатів ✓ м'яко-тканинні операції з використанням місцевих/віддалених невазуляризованих/вазуляризованих трансплантатів			

---

Додаток 3  
до Стандарту медичної допомоги  
«Невогнепальні переломи нижньої щелепи  
(виросткового відростка, гілки, кута, тіла та  
симфізу)»  
(підпункт 8 пункту 3 розділу III)

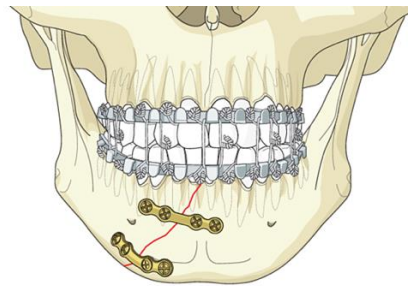
**Рекомендовані схеми фіксації кісткових фрагментів за умов переломів НЩ різної локалізації  
з урахуванням біомеханічних принципів  
(Асоціація черепно-щелепно-лицевого остеосинтезу (АОСМФ))\***

1. Прості (лінійні) переломи в ділянці симфізу та парасимфізу



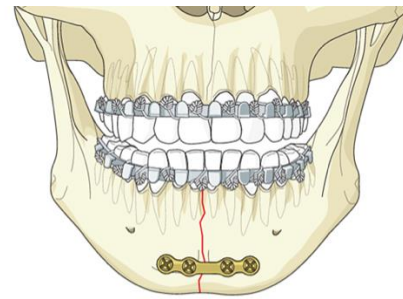
AO

А. 2 лагових(стягуючих) гвинти



AO

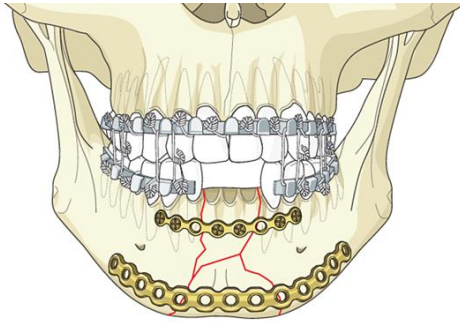
Б. 2 міні-пластини



AO

В.1 міні-пластина в поєднанні з  
назубною шиною

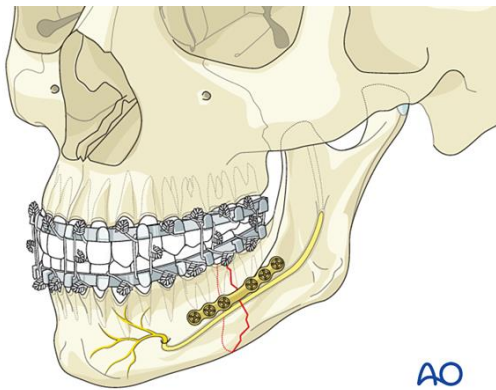
2. Уламкові переломи в ділянці симфізу та парасимфізу НЩ



AO

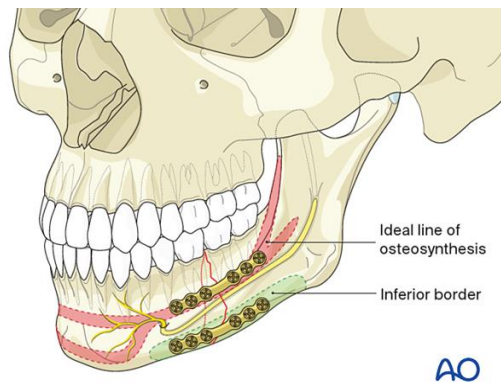
А. Реконструкційна пластина (або пластина підвищеної жорсткості) в поєднанні з міні-пластиною

### 3. Прості (лінійні) переломи в ділянці тіла НЩ



AO

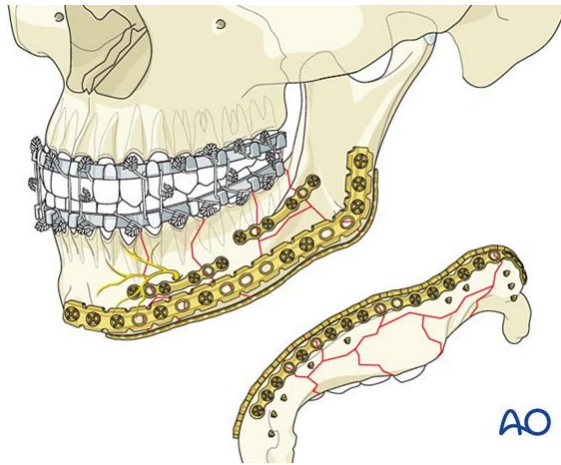
А. 1 міні-пластина



AO

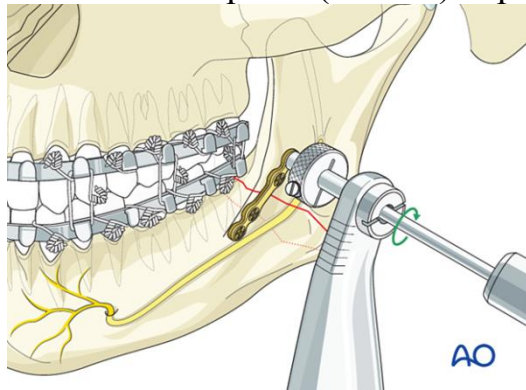
Б. 2 міні-пластини

### 4. Уламкові переломи в ділянці тіла НЩ

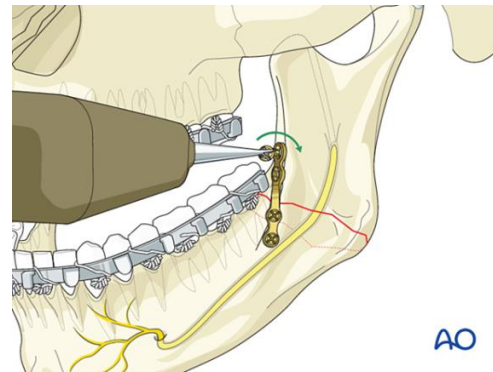


А. Реконструкційна пластина(або пластина підвищеної жорсткості) в поєднанні з міні-пластиною (-ами)

### 5. Прості (лінійні) переломи в ділянці кута НЩ



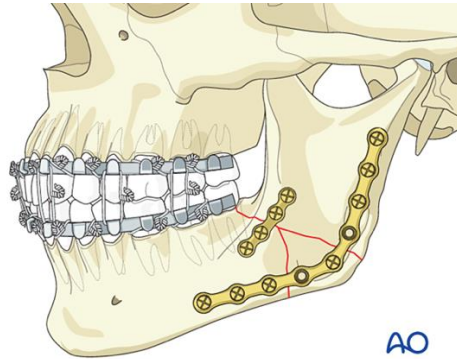
А.1 міні-пластина, розташована на вестибулярній поверхні НЩ (вимагає використання через щічного доступу!)



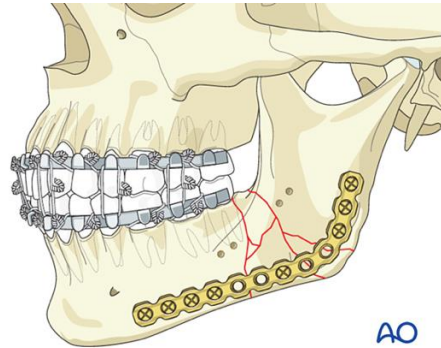
Б. 1 міні-пластина, розташована в ділянці зовнішньої косої лінії НЩ



## 6. Уламкові переломи в ділянці кута НЩ

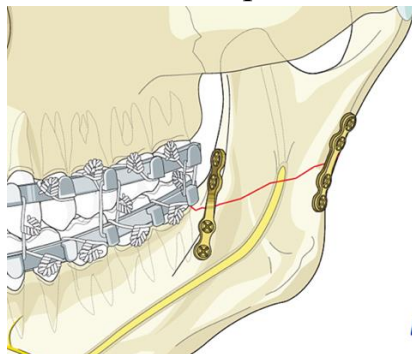


А. 2 міні-пластини (вимагає використання черезщічного або зовнішньо-ротового доступу)

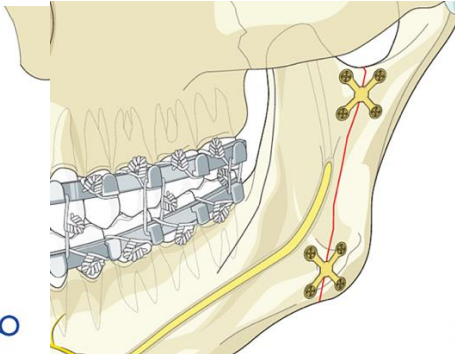


Б. Реконструкційна пластина (або пластина підвищеної жорсткості)

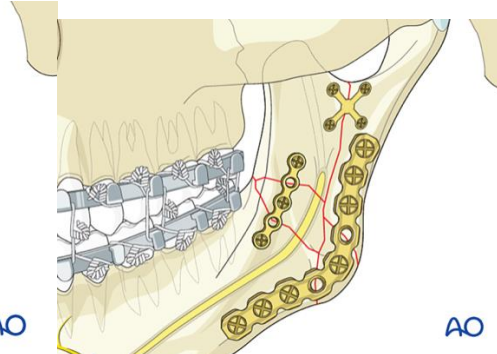
## 7. Переломи гілки НЩ



А. 2 міні-пластини (за умов поперечного перелому гілки НЩ)

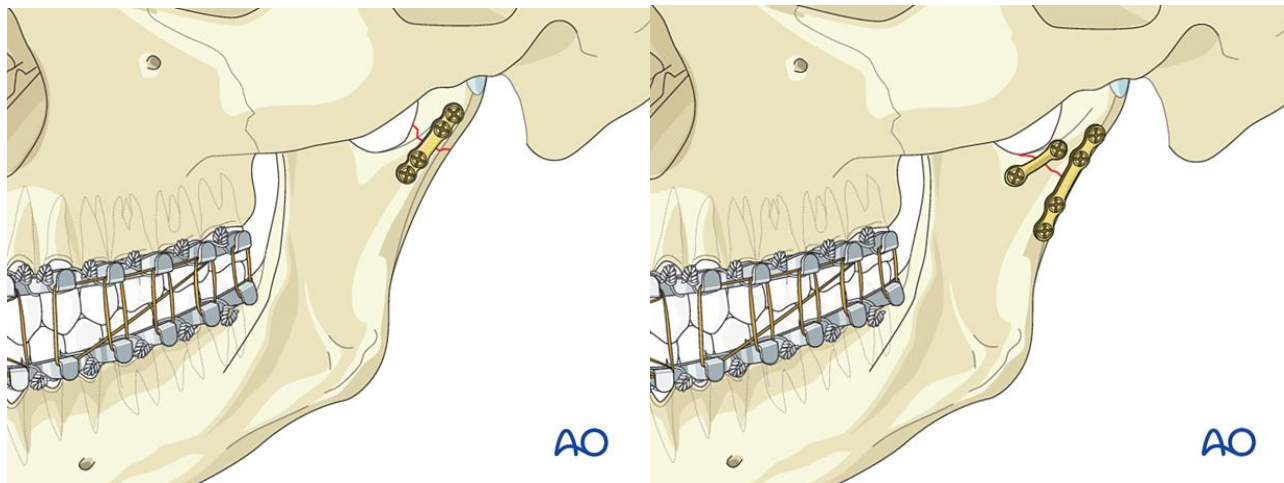


Б. 2 міні-пластини (за умов поздовжнього перелому гілки НЩ)



В. Реконструкційна пластина або підвищеної жорсткості (за умов уламкового перелому гілки НЩ)

## 8. Переломи виросткового відростка НЩ



А. 1 міні-пластина (посилена) (за відсутності умов для застосування 2-ох міні-пластин!)      Б. 2 міні-пластини

\*1. <https://surgeryreference.aofoundation.org/cm/trauma/mandible>

2. Principles of Internal Fixation of the Craniomaxillofacial Skeleton - Trauma and Orthognathic Surgery / M. Ehrenfeld, P.N. Manson, J. Prein. Thieme, 2012. - 412 p.

---